



EXAMEN CARDIAQUE

Inspection

Appréciation de l'état général du patient

- État de conscience, dénutrition, comportement algique, etc.
- Douleurs thoraciques

Allure du thorax

- Cicatrices, boîtier pacemaker, déformations, lésions cutanées, etc.

Inspection des extrémités

- Temps de recoloration (norme < 3s.)
- Cyanose périphérique, pâleur, gradient T^o, lésions d'endocardite, hippocratisme digital, etc.

Tuméfaction des membres

- Suspicion d'œdème : signe du godet

Inspection du visage

- Cyanose centrale aux muqueuses, œdème, signes dyslipidémiques, vaisseaux conjonctivaux anormaux, etc.

Turgescence jugulaire (inclinaison à 30°)

Palpation

Examen du pouls radial et carotidien

- Fréquence (norme : 60-100/min)
- Amplitude et régularité du pouls radial
- Auscultation puis palpation des carotides, recherche d'un souffle

Palpation du choc de pointe

Reflux hépato-jugulaire (inclinaison à 30°)

Auscultation

Auscultation des cinq foyers aortique, pulmonaire, tricuspide, mitral et d'Erb

- Définir le cycle cardiaque
- Dédoublement B1, B2
- Bruit additionnel B3, B4
- Souffle
- > Caractériser (cf. document explicatif)
- > Disparition du souffle à la position debout ou au Valsalva (fonctionnel)
- Identifier un frottement péricardique

EXAMEN VASCULAIRE

Recherche de signes veineux

- Turgescence vasculaire (varice)
- Œdème (unilatéral versus bilatéral)
- Corona-phlebitica, dermite ocre, dermatite de stase, atrophie blanche, ulcère suintant (insuffisance veineuse)
- Livedo (hypoperfusion)
- Mobilisation passive du mollet douloureuse (thrombose veineuse profonde)
- Signe de Homans (thrombose veineuse profonde)

Recherche de signes lymphatiques

- Œdème unilatéral du dos du pied
- Signe de Stemmer

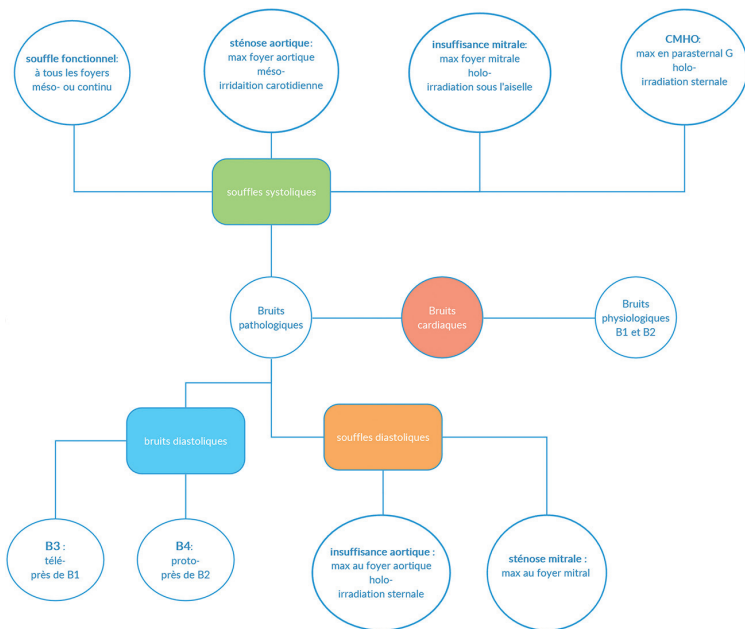
Recherche de signes artériels

- Gradient de température périphérique (artériopathie oblitérante / AOMI)
- Pouls périphériques non-perceptibles (radial, brachial, carotidien, fémoral poplité, tibial postérieur, pédieux)
- Présence de souffle
- Ulcère sec (AOMI)

- Indice tibio-brachial ABI > 0,9 (AOMI)
- Artère temporale indurée (Horton)
- Pouls fémoraux absents (sténose, dissection aortique)

Examen sensitivo-moteur des membres

Souffles auscultatoires



Rédigé par Guillaume Jordan

Illustré par Guillaume Jordan et Alban Sadiku

Relu par Prof. Jean-François Balavoine